

# LEVÉL A SZERKESZTŐSÉGHEZ

## Intestinalis lymphangiectasia kutyákban

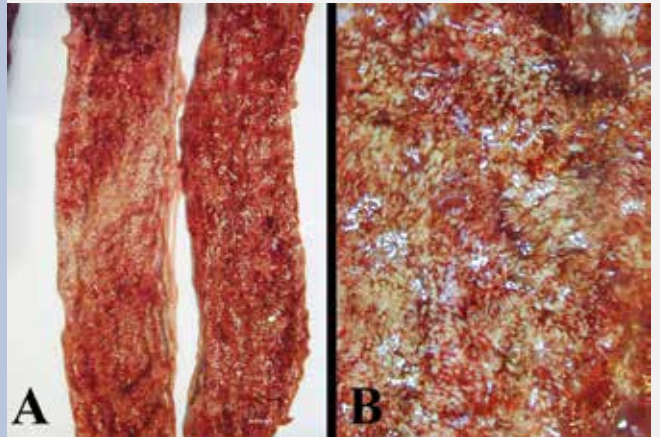
### Tisztelt Szerkesztőség!

A kutyák bélrendszeri nyirokértágulata a vékonybélbolyhok centrális nyirokerének tágulatával, következményes idült fehérjevesztéssel, panhypoproteinaemiával, lymphocytopeniával, felszívódási zavarokkal, hypocalcaemiával, hypocholesterolaemiával, hypomagnesaemiával kísért betegsége. Klinikai tünetei: hányás, fogyás, hasmenés, steatorrhoea (zsíros bélsár), SIBO (small intestinal bacterial overgrowth), túlzott gázképződés a gyomor-bélrendszerben, bőralatti vizenyő, testüregi transsudatio (nehézített légzés), chylothorax, chylosus ascites.

A lymphangiectasia lehet elsődleges (veleszületett) vagy másodlagos (szerzett). A veleszületett forma esetén a bélbolyhokban észlelt lymphangiectasiát kísérheti chylothorax. Kialakulhat a gyulladásmentes nyirokerek veleszületett defektusa, ill. a lipogranulomatosis lymphangitis miatt. A másodlagos kialakulhat a nyirokerek kóros szűkületét, elzáródását okozó nyirokérgyulladás, -fibrosis miatt; továbbá daganat okozta nyirokérfal-roncsolódás, ductus thoracicus elzáródást okozó trauma, tumor; cardiomyopathia, szívtamponád, tricuspidalis billentyű dysplasiája, cor pulmonale, vagy cor triatriatum dextrum okozta keringési zavar és az intrathoracalis daganatok (pl. thymoma, mediastinalis lymphoma) okozta vénás keringési zavar következtében.

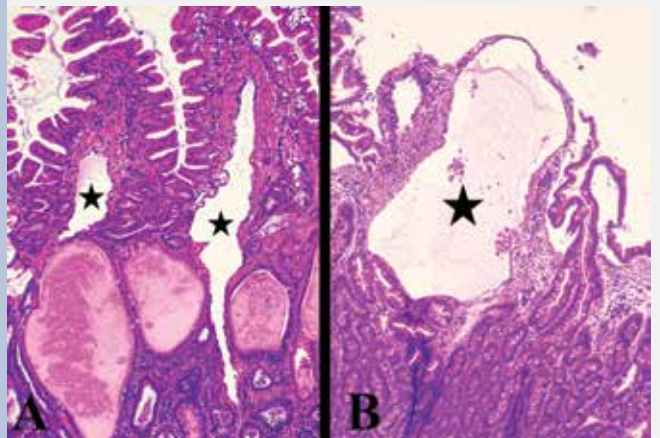
A betegséget élő állatban endoszkópos vagy a sebészi biopsziás mintavételt követő kórszövettani vizsgálattal lehet azonosítani. A béltükrözés során a szürkésvörös vagy a gyulladástól kipirult nyálkahártyában megnagyobbodott, szürkésfehér, szürkésárga, bunkószerűen megvastagodott bolyhok érzékelhetők (1. ábra). A vékonybélbolyhokban kórszövettanilag észlelt lymphangiectasia lehet enyhe, mérsékelt és súlyos fokú (2. ábra).

A lymphangiectasia gyógykezelései közé tartozik a kis zsírtartalmú (Royal Canin Gastrointestinal Low Fat, Hills w/d® Canine Low Fat), ill. hipoallergén tápok (Purina HA



**1. ÁBRA.** Kutya gyulladósos vékonybélben kialakult lymphangiectasia

A távoli, B közeli felvétel



**2. ÁBRA.** Enyhe fokú (A), ill. súlyos fokú (B) lymphangiectasia  
Csillagokkal jelölve a kórosan tágult boholybeli centrális nyirokerek

H.-E., 100×

hypoallergenic dog food, Royal Canin Hypoallergenic dog food, Hills z/d® Canine ULTRA Allergen-Free) etetése; a gyulladáscsökkentők: Prednisone (2–3 mg/kg naponta egyszer injekcióban az első héten, aztán pedig po.); a célszerűen kiválasztott antibiotikumok (Metronidazol, Tylosin, Enrofloxacin); a gyomornyálkahártya-védők (pl. Quamatel); a probiotikumok és a kiegészítő B<sub>12</sub>-vitamin injekció alkalmazása.

**Dr. Jakab Csaba**