

Internal positive controls of
alpha-smooth muscle actin (α -SMA)
in bovine tissues
Immunohistochemical study

Bikádi Péter¹
Szabó János²
Szabára Ágnes³
Jakab Csaba^{4*}

P. Bikádi¹
J. Szabó²
Á. Szabára³
Cs. Jakab^{4*}

1. Magánállatorvos, szakdolgozatos

2. Magánállatorvos, szakdolgozatos

3. SZIE-ÁOTK Állat-egészségügyi
Igazgatástani és Agrár-gazdaságtani
Tanszék

4. SZIE-ÁOTK Patológiai Tanszék
H-1078 Budapest, István u. 2.

*e-mail: Jakab.Csaba@aotk.szie.hu

Alfa-simaizom-actin (α -SMA) pozitív kontrollok szarvasmarhaszövetekben

Immunhisztokémiai tanulmány

ÖSSZEFOGLALÁS

A szerzők munkájuk során α -simaizom-actin- (α -SMA-) antitestet teszteltek szarvasmarhából származó elváltozásmentes bőr-, nyirokcsomó-, vékonybél-, vastagbél-, máj-, vese-, húgyhólyag-, méh-, petefészek-, tüdő-, szívizom- és aortaszöveteken. A munkájuk célja α -SMA-pozitív kontrollszövetek megbízható azonosítása volt. A szerzők javasolják az immunhisztokémiai vizsgálat során validált α -SMA-pozitív szarvasmarhaszöveteket megbízható külső vagy belső kontrollként való felhasználásra a különböző immunhisztokémiai, patológiai vizsgálatok során.

SUMMARY

The aim of the present study was to analyse the immunoreactivity of α -smooth muscle actin (α -SMA), smooth muscle marker on bovine intact tissues. The following tissues showed diffuse, homogenous, intense, cytoplasmic, α -SMA-positivity: skin: arrector pili muscle, tunica media cells of the dermal vessels, myoepithelial cells around the apocrine glands, and ducts; lymph node (Figs 1. and 2.), haemolymph node, spleen (Figs 3. and 4.): capsule, trabecules, extra- and intraparenchymal vessels; tongue: vessels, myoepithelial cells of the intermuscular glands; oesophagus: lamina muscularis mucosae, vessels, myoepithelial cells of the glands, tunica muscularis (Figs 5. and 6.); proventricles, abomasum: lamina muscularis mucosae, vessels, tunica muscularis (Fig 7.); small intestine, large intestine: lamina muscularis mucosae, pericryptal myofibroblasts, vessels, tunica muscularis (Figs 8. and 9.); liver: perisinusoidal myofibroblasts, portal (periductal) myofibroblasts, tunica media cells of the intrahepatic vessels (Figs 10.); kidney: smooth muscle cells of the intrarenal arteries and veins, subepithelial smooth muscle cells around the pelvis renalis, myofibroblasts of the capsule (Figs 11. and 12.); urinary bladder: lamina muscularis mucosae, vessels, tunica muscularis (Figs 13. and 14.); uterus: myometrium, smooth muscle cells of the vessels (Figs 15. and 16.); ovary gland: myofibroblast cells of the theca externa layer, vessels; lung: tunica media cells of the intrapulmonary vessels, smooth muscle cells in the wall of the micro-, macrobronchus; myocardium: tunica media cells of the coronary vessels; aorta: intramural smooth muscle cells, -small vessels. The authors propose the immunohistochemically validated, α -SMA-positive bovine tissues for reliable external or internal positive controls in a variety of immunohistochemical pathology studies.

SZARVASMARHA

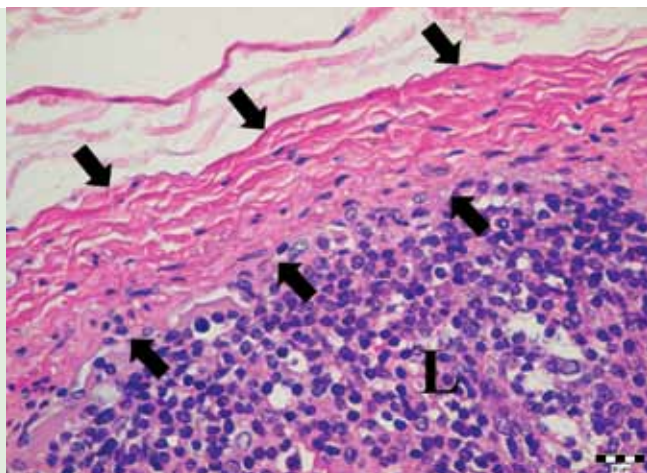
Munkánk során célul tűztük ki, hogy a SZIE ÁOTK Patológiai Tanszékének szövetbankjából kiválasztott mintákat felhasználva szarvasmarha különböző szervein, szövetein simaizommarkert (ellenanyagot), az ún. anti-alfa-simaizom-actint (α -SMA-t) próbáljunk ki, Ventana Discovery XT-típusú immunfestő automata segítségével, megbízható, belső pozitív kontrollok kidolgozására.

Immunhisztokémiai vizsgálatokhoz lényeges a megbízható, biztosan pozitív kontrollszövetek azonosítása

A patológiai diagnosztikai munka során alkalmazott immunhisztokémiai vizsgálat lehetővé teszi az egyes szövetek, sejtek eredetének pontos meghatározását (11, 18), a kórokozók kimutatását (1, 6), ill. az általuk kiváltott gyulladós folyamatokban keletkező kémiai mediátorok (cytokinek) azonosítását (2, 5, 16), daganatok szöveti eredetének azonosítását, prognosztikai, terápiás markereinek feltüntetését (3, 13, 19, 20). Az állatorvosi diagnosztikában is egyre gyakrabban alkalmazott eljárás alapfeltételei közé tartozik a megbízható, pozitív kontrollok kidolgozása. Ezek a specifikus antitestkötődés létrejöttét hivatottak bizonyítani. Pozitív kontroll lehet a vizsgált metszeten belüli várhatóan pozitív képlet (belső kontroll) vagy egy másik, párhuzamosan festett metszetben lévő ismert pozitivitás (külső kontroll) (10).

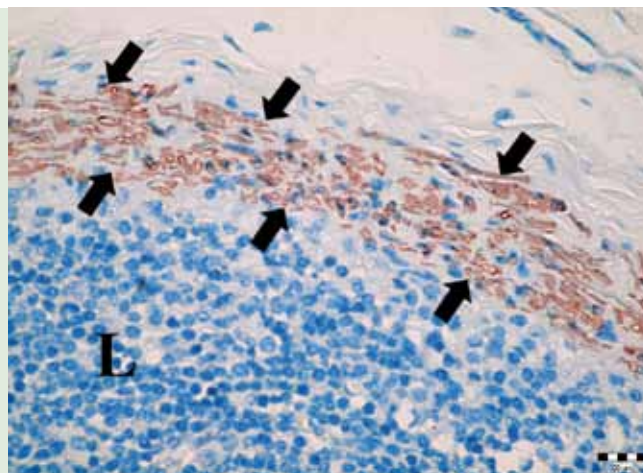
ANYAG ÉS MÓDSZER

A munkánk során a SZIE ÁOTK Patológiai Tanszékének szövetbankjából kiválasztottunk két, szarvasmarhából származó, boncolás során vett szervgyűjteményt, amely az alábbi szervekből állt: bőr, nyirokcsomó, vérnyirokcsomó, lép, nyelv, nyelőcső, előgyomor, oltógyomor, vékonybél, vastagbél, máj, vese, húgyhólyag, méh, petefészkek, tüdő, szívizom, aorta. A mintákat előzetesen szobahőmérsékleten, 24 órán át, 8%-os pufferolt formaldehyddoldatban konzerváltuk, majd szövetelőkészítő automatával tettük alkalmassá a további feldolgozásra. A paraffinos



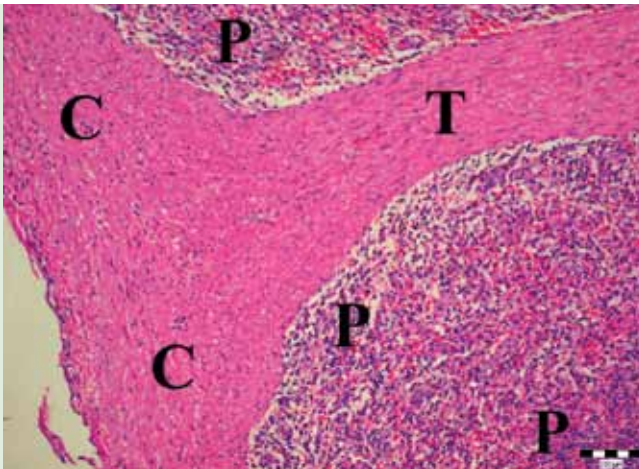
1. ÁBRA. Kórszöveti felvétel a szarvasmarha nyirokcsomójáról
nyilak: tok; L: lymphocyták
H.-E., 400 \times , Bar = 20 μ m

FIGURE 1. Histopathological picture of the bovine lymph node
arrows: capsule; L: lymphocytes



2. ÁBRA. α -SMA-cytoplasmaticus-pozitivitás a nyirokcsomó tokjának simaizomsejtjeiben
nyilak: tok; L: lymphocyták
IH., 400 \times ; Bar = 20 μ m

FIGURE 2. α -SMA-cytoplasmic-positivity in the smooth muscle cells of the capsule of the lymph node
arrows: capsule; L: lymphocytes



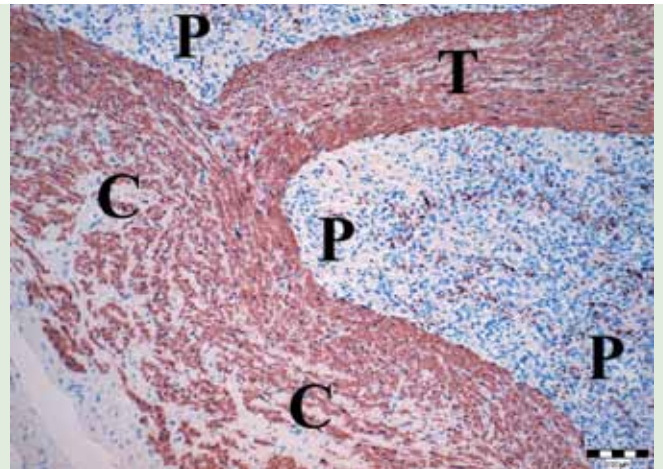
3. ÁBRA. Kórszövettani felvétel a szarvasmarha lépéről

C: tok; T: trabecula; P: pulpa

H.-E., 100×, Bar = 100 µm

FIGURE 3. Histopathological picture of the bovine spleen

C: capsule; T: trabecula; P: pulp



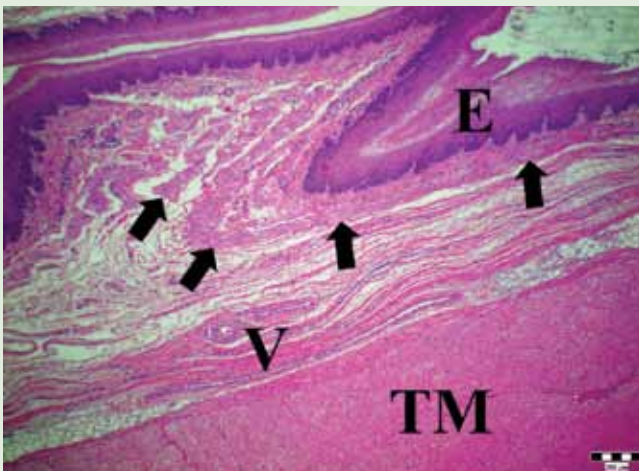
4. ÁBRA. α -SMA-cytoplasmicus-pozitivitás a lép tokjának és gerendáinak simaizomsejtjeiben

C: tok; T: gerenda; P: pulpa

IH., 100×, Bar = 100 µm

FIGURE 4. α -SMA-cytoplasmic-positivity in the smooth muscle cells of the capsule, and trabeculae of the spleen

C: capsule; T: trabecula; P: pulp



5. ÁBRA. Kórszövettani felvétel a nyelőcsőről

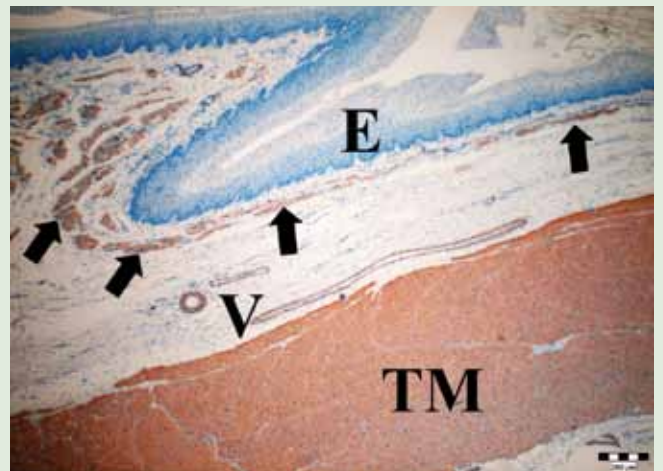
E: hámréteg; nyilak: lamina muscularis mucosae; V: submucosa vérerek; TM: tunica muscularis

H.-E., 40×, Bar = 500 µm

FIGURE 5. Histopathological picture of the bovine oesophagus

E: epithelial layer; arrows: lamina muscularis mucosae;

V: submucosal vessels; TM: tunica muscularis



6. ÁBRA. α -SMA-cytoplasmicus-pozitivitás a nyelőcső simaizomsejtjeiben

E: α -SMA-negatív hámréteg; nyilak: lamina muscularis mucosae;

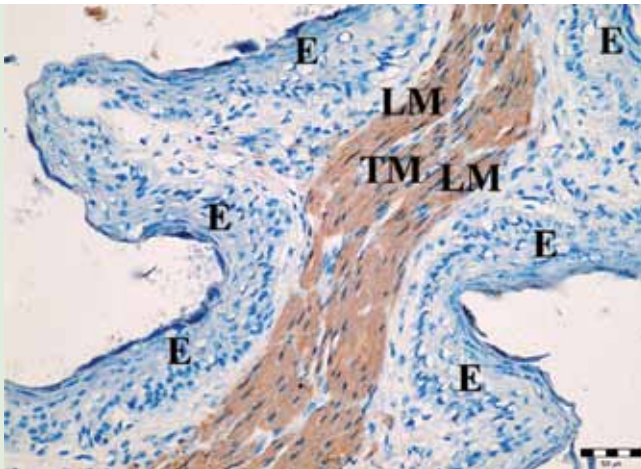
V: submucosa vérerek mediasejtjei; TM: tunica muscularis

H.-E., 40×, Bar = 500 µm

FIGURE 6. α -SMA-cytoplasmic-positivity in the oesophagus

E: α -SMA-negative epithelial layer; arrows: lamina muscularis

mucosae; V: media cells of submucosal vessels; TM: tunica muscularis



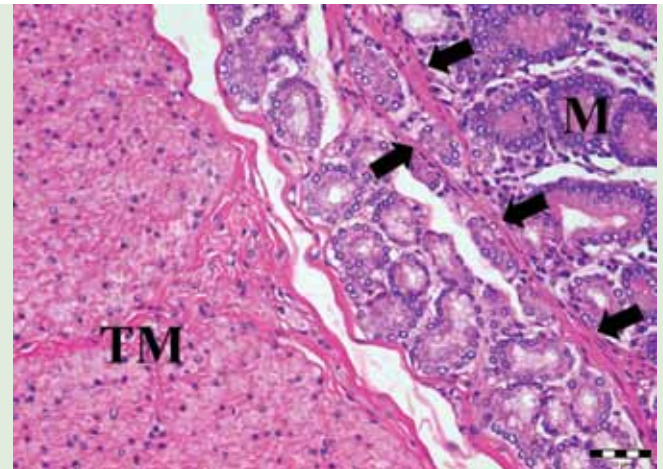
7. ÁBRA. α -SMA-cytoplasmaticus-pozitivitás a szájrétű levelében

E: hámréteg; TM: tunica muscularis; LM: lamina muscularis mucosae

IH., 200 \times , Bar = 50 μ m

FIGURE 7. α -SMA-cytoplasmic-positivity in the muscular folds of the omasum

E: epithelium; TM: tunica muscularis; LM: lamina muscularis mucosae



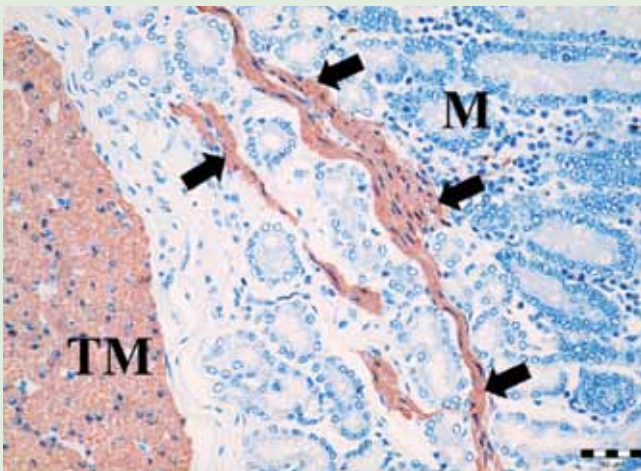
8. ÁBRA. Nagy nagyítású felvétel a vékonybélről

TM: tunica muscularis; nyílak : lamina muscularis mucosae; M : mirigyvégkamrák

H.-E., 200 \times , Bar = 50 μ m

FIGURE 8. High magnification about the small intestine

TM: tunica muscularis; arrows : lamina muscularis mucosae; M : distal portion of the propria glands



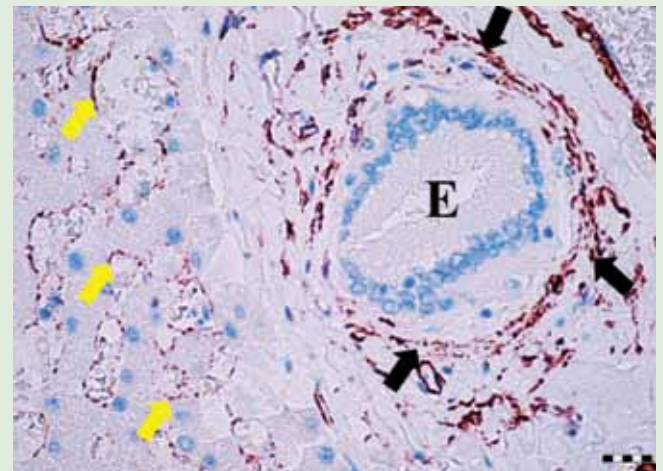
9. ÁBRA. α -SMA-cytoplasmaticus-pozitivitás a vékonybélben

TM: tunica muscularis; nyílak : lamina muscularis mucosae; M : mirigyvégkamrák

IH., 200 \times , Bar = 50 μ m

FIGURE 9. α -SMA-cytoplasmic-positivity in the small intestine

TM: tunica muscularis; arrows: lamina muscularis mucosae; M: distal portion of the propria glands



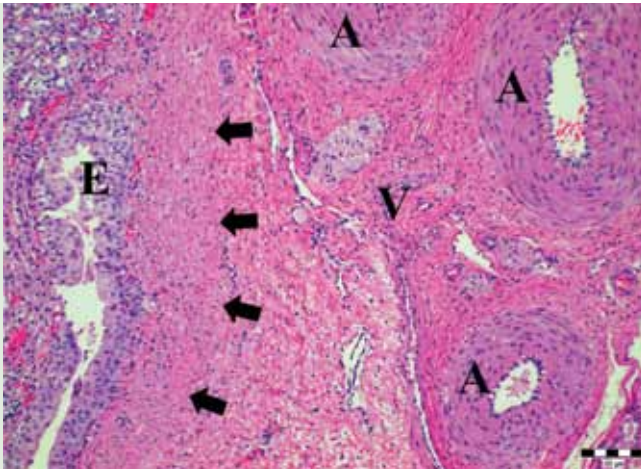
10. ÁBRA. α -SMA-pozitivitás a máj perisinusoidális myofibroblastjaiban (sárga nyílak), a periductális myofibroblastokban (fekete nyílak)

E: epeút

IH., 400 \times , Bar = 20 μ m

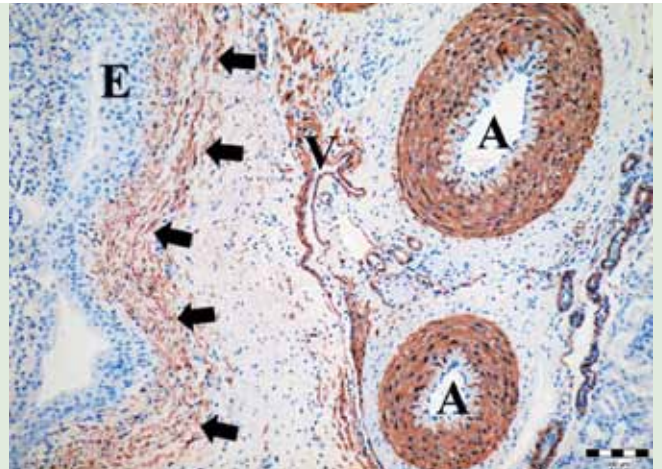
FIGURE 10. α -SMA-positivity in the perisinusoidal myofibroblasts (yellow arrows), periductal myofibroblasts (black arrows)

E: bile duct



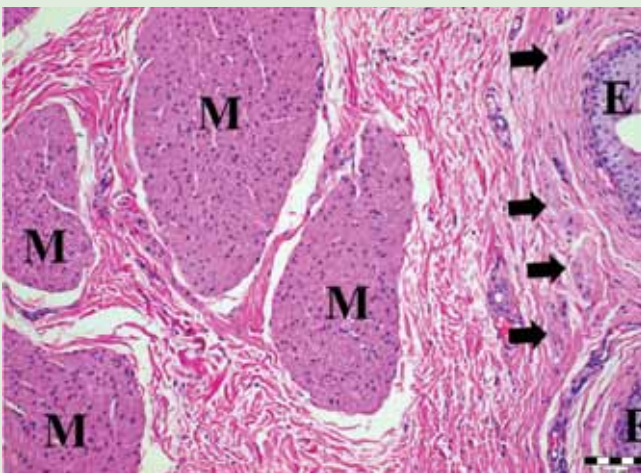
11. ÁBRA. Közepes nagyítású felvétel a veséről
E: a vesemedence uroepithelsejtjei; nyilak: vesemedence körüli simaizomszövet; V: véna; A: artériák
H.-E., 100×, Bar = 100 µm

FIGURE 11. Intermediate magnification about the kidney
E: uroepithelial cells of the pelvis renalis; arrows: smooth muscle tissue around the pelvis renalis; V: vein; A: arteries



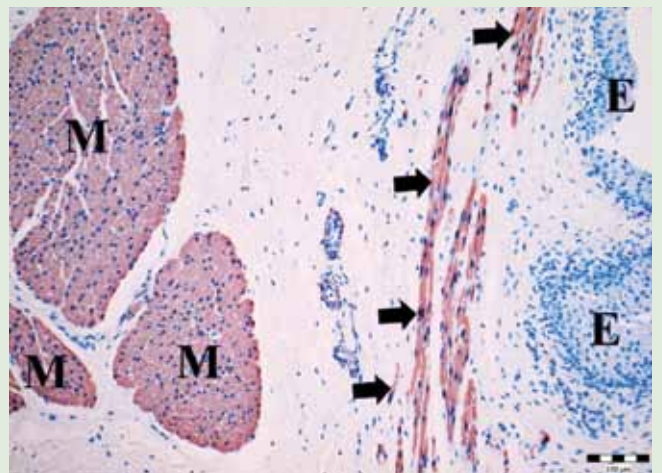
12. ÁBRA. Közepes nagyítású felvétel a veséről
E: α -SMA-negatív uroepithelsejtek; nyilak: α -SMA-pozitív vesemedence körüli simaizomszövet; V: véna; A: artériák
IH., 100×, Bar = 100 µm

FIGURE 12. Intermediate magnification about the kidney
E: α -SMA-negative uroepithelial cells; arrows: α -SMA-positive smooth muscle tissue around the pelvis renalis; V: vein; A: arteries



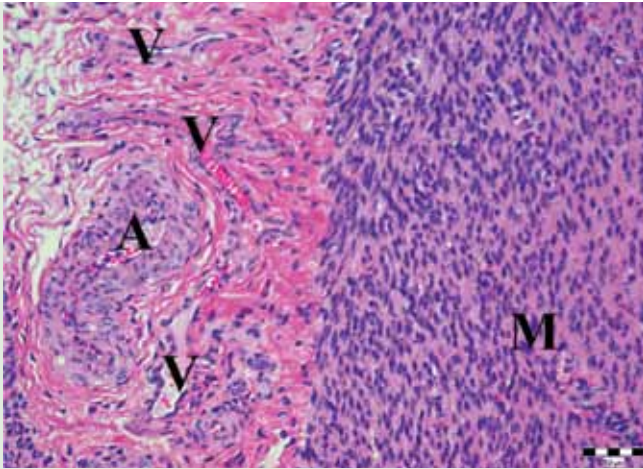
13. ÁBRA. Közepes nagyítású felvétel a húgyhólyagról
M: tunica muscularis; nyilak: lamina muscularis mucosae;
E: uroepithel
H.-E., 100×, Bar = 100 µm

FIGURE 13. Intermediate magnification about the urinary bladder
M: tunica muscularis; arrows: lamina muscularis mucosae;
E: uroepithel



14. ÁBRA. Közepes nagyítású felvétel a húgyhólyagról
M: α -SMA-pozitív tunica muscularis; nyilak: lamina muscularis mucosae; E: α -SMA-negatív uroepithel
IH., 100×, Bar = 100 µm

FIGURE 14. Intermediate magnification about the urinary bladder
M: α -SMA-positive tunica muscularis; arrows: lamina muscularis mucosae; E: α -SMA-negative uroepithel



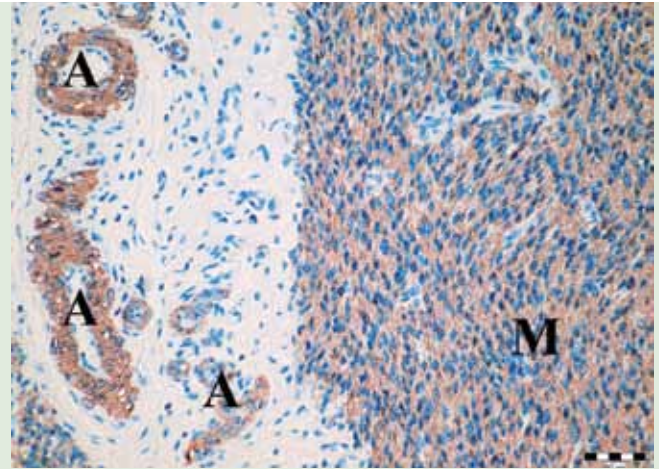
15. ÁBRA. Kórszöveti felvétel a méhfalról

M: myometrium; A: artéria; V: véna

H.-E., 200 \times , Bar = 50 μ m

FIGURE 15. Histopathological picture about the wall of the uterus

M : myometrium; A: artery; V: vein



16. ÁBRA. α -SMA-pozitív simaizomsejtek a myometriumban (M) és az artériákban (A)

IH., 200 \times , Bar = 50 μ m

FIGURE 16. α -SMA-positive smooth muscle cells of the myometrium (M) and the arteries (A)

beágyazást követően, a paraffinos blokkokból 3–4 μ m vastagságú metszeteket készítettünk, amelyeket hematoxilinnal és eozinnal festettünk meg. A metszeteket Nikon Optiphot-2 típusú fénymikroszkóppal vizsgáltuk.

Az indirekt immunhisztokémiai vizsgálatot Ventana Discovery XT-típusú immunfestő automata segítségével végeztük. Munkánk során anti- α -smooth muscle actin (α -SMA, higítás: 1 : 8000, Sigma) monoklonális egér-ellenanyagot használtunk fel. Az immunhisztokémiai reakciókat avidin-biotin immunperoxidáz rendszerrel (DAKO LSAB2 Kit) és DAB (diamino-benzidin) kromogénnel tettük láthatóvá. A kontrasztfestést hematoxilinnal végeztük. A negatívkontroll-metszeteket az elsődleges antitestek kihagyásával készítettük.

EREDMÉNYEK, MEGVITATÁS

Az indirekt immunhisztokémiai vizsgálat során a következő szövetekben, sejtekben észleltünk α -SMA citoplazmatikus pozitivitást:

- bőr*: szőrborzoló izomzat, dermalis erek tunica mediája, verejtékmirigyvégkamrák és kivezető csöveik körüli kosársejtek (myoepitheliocyták);
- nyirokcsomó* (1. és 2. ábra), *vérnyirokcsomó, lép* (3. és 4. ábra): a szerv tokja, a tokból eredő trabeculák, extra- és intraparenchymalis erek;
- nyelv*: a vérerek mediasejtjei, a mirigyek kosársejtjei;
- nyelőcső*: a lamina muscularis mucosae, a vérerek, a mirigyek kosársejtjei, a tunica muscularis (5. és 6. ábra);
- előgyomrok, oltógyomor*: a lamina muscularis mucosae, a vérerek, a tunica muscularis (7. ábra);
- vékonybél, vastagbél*: a lamina muscularis mucosae, a pericryptalis myofibroblastok, a vérerek, a tunica muscularis (8. és 9. ábra);
- máj*: a hepaticus myofibroblastok heterogen populációja: perisinusoidalis

myofibroblastok, portalis (periductalis) myofibroblastok, valamint az intrahepaticus vérerek mediasejtjei (10. ábra);

h) vese: artériák és vénák fali simaizomsejtjei, a vesemedencét körülölelő, subepithelialis simaizomszövet, a vesetok myofibroblastjai (11. és 12. ábra);

i) húgyhólyag: a lamina muscularis mucosae, a vérerek, a tunica muscularis (13. és 14. ábra);

j) méh: a myometrium és a vérerek simaizomsejtjei (15. és 16. ábra);

k) petefészek: a theca externa (myo)fibroblast sejtjei, ill. az intraovariális vérerek;

l) tüdő: az intrapulmonalis vérerek mediasejtjei; a hörgőcskék és hörgők falában lévő simaizomsejtek;

m) szívizom: koszorúerek (artériák, vénák) tunica mediasejtjei;

n) aorta: az aortafal muralis simaizomsejtjei, valamint az aorta falalt tápláló kis erek tunica mediasejtjei.

Számos szövetben azonosítottak α -SMA pozitív sejteket

Ezzel a módszerrel azonosíthatók a fibrotikus folyamatokban megjelenő myofibroblast-sejtek is

A szarvasmarha eredetű, különböző, elváltozásmentes szöveteken kivitelezett α -SMA (simaizommarker) alapú indirekt immunhisztokémiai vizsgálataink célja az volt, hogy megbízható belső pozitív kontrollszöveteket szelektáljunk. A pozitív kontrollok lehetővé teszik a későbbiekben tervezett kutatásokat: I. a szarvasmarhák különböző szöveteiben lezajló, actinobacillosis gyulladós folyamatok; II. az idült, nem specifikus gyulladós folyamatok; III. a májfibrosis; IV. a vese-fibrosis; V. egyes daganatos betegségek: fibropapilloma, papilloma α -SMA alapú indirekt immunhisztokémiai vizsgálatát. Ennek köszönhetően a rutin H.-E.-festett kórszövetetani metszeteket kiegészítve bővebb mikromorfológiai információkhoz juthatunk, amelyek részben pontosabb magyarázatot adnak a kóros folyamat klinikai tulajdonságai szempontjából, részben újabb kutatási irányvonalak kidolgozását segíthetik. Az α -SMA simaizommarkerre alapozott immunhisztokémiai vizsgálatok révén a különböző szervekben, szövetekben fiziológiás (4, 8, 21) vagy kóros körülmények között jelen lévő myofibroblast-sejtek felismerése egyértelművé válik (7, 9, 12, 14, 15, 17), ami a H.-E.-festett metszetekben nem lehetséges. A myofibroblastok kimutatása egyes fibroticus folyamatoknál (vesefibrosis, májfibrosis, sebgyógyulás) utal arra, hogy nem „egyszerűen” hegszövet, sarjadzó vagy angiofibroblast szövet jelenik meg a kóros folyamatban, hanem *angio-myofibroblast* szövet, amely az aktivitást, infiltrációs jelleget egyértelműen megmagyarázza (9, 12, 19). Ezek az új felismerések segítik a hatékonyabb tanulmányozást, ill. gyógykezelési stratégiák kidolgozását.

Az általunk validált α -SMA-pozitív szarvasmarha-kontrollszövetek mint külső pozitív kontrollok, vagy mint az adott szövetben kialakult, kóros folyamat mellett jelen lévő, belső pozitív kontrollok biztosítják az α -SMA-immunreaktivitás minőségének korrekt elbírálását. A szakirodalmi vizsgálataink szerint ez idáig az állatorvosi patológia területén nem született ilyen jellegű tanulmány, amely alap-immunhisztokémiai vizsgálatok révén szelektált α -SMA-kontrollszöveteket szarvasmarhában.

KÖSZÖNETNYILVÁNÍTÁS

A szerzők ezúton is köszönetet mondanak POP RENÁTA hisztotechnikusnak a metszetkészítési munkájáért. A kutatómunka a Bolyai János Kutatási Ösztöndíj (BO/00313/14/4) támogatásával valósult meg.

IRODALOM

1. ABDEL-LATIF, A. O. – GOYAL, S. M. et al.: Isolation and molecular characterization of a pestivirus from goats in Egypt. *Acta Vet. Hung.*, 2013. 61. 270–280.
2. ATMACA, H. T. – KUL, O.: Examination of epithelial tissue cytokine response to natural peste des petits ruminants virus (PPRV) infection in sheep and goats by immunohistochemistry. *Histol. Histopathol.*, 2012. 1. 69–78.
3. CARAFFI, S. – CORRADI, D. et al.: Microcirculation density and maturity in uterine and soft tissue leiomyosarcomas: an immunohistochemical study. *Histol. Histopathol.*, 2015. 1. 69–76.
4. CORRAO, S. – LA ROCCA, G. et al.: Umbilical cord revisited: from Wharton's jelly myofibroblasts to mesenchymal stem cells. *Histol. Histopathol.*, 2013. 10. 1235–1244.
5. DEMURTAS, P. – DI GIROLAMO, N. et al.: Immunohistochemical analysis of angiotensin converting enzyme in *Sardinian pterygium*. *Histol. Histopathol.*, 2013. 6. 759–766.
6. DENG, Z. B. – YUAN, A. W. et al.: Transmission of porcine circovirus type 2b (PCV2b) in Kunming mice. *Acta Vet. Hung.*, 2013. 61. 234–243.
7. FORTE, A. – DELLA CORTE A. et al.: Differential expression of proteins related to smooth muscle cells and myofibroblasts in human thoracic aortic aneurysm. *Histol. Histopathol.*, 2013. 6. 795–803.
8. HINZ, B. – PHAN, S. H. et al.: The myofibroblast: one function, multiple origins. *Am. J. Pathol.*, 2007. 170. 1807–1816.
9. IWAISAKO, K. – TAURA, K. et al.: Strategies to detect hepatic myofibroblasts in liver cirrhosis of different etiologies. *Curr. Pathobiol. Rep.*, 2014. 2. 209–215.
10. JAKAB CS. – HALÁSZ J. – KISS A. – SZÁSZ A. M. – SCHAFF Zs. – RUSVAI M. – KULKÁ J.: Külső pozitív kontrollok alkalmazása claudin-expressziós immunhisztokémiai vizsgálatokban. *Magy. Állatorv. Lapja*, 2008. 130. 433–438.
11. JAKAB CS. – SZABÁRA Á. – BENDZSEL D.: A kutyák gyulladássos myofibroblastos daganatának immunhisztokémiai vizsgálata. *Magy. Állatorv. Lapja*, 2014. 136. 300–308.
12. JUNIANTITO, V. – IZAWA, T. et al.: Immunophenotypical analyses of myofibroblasts in rat excisional wound healing; possible transdifferentiation of blood vessel pericytes and perifollicular dermal sheath cells into myofibroblasts. *Histol. Histopathol.*, 2012. 4. 515–527.
13. LI, G. – BADIN, G. et al.: Prognostic value of CXCR4 expression in patients with clear cell renal cell carcinoma. *Histol. Histopathol.*, 2013. 9. 1217–1222.
14. MADEKUROZWA, M. C. – KIMARO, W. H.: A morphological and immunohistochemical study of healthy and atretic follicles in the ovary of the sexually immature ostrich (*Struthio camelus*). *Anat. Histol. Embryol.*, 2006. 35. 253–258.
15. MARETOVA, E. – MARETTA, M.: Demonstration of intermediate filaments in sheep ovary. *Acta Histochem.*, 2002. 104. 431–434.
16. MÁRQUEZ, J. – OLASO E.: Role of discoidin domain receptor 2 in wound healing. *Histol. Histopathol.*, 2014. 29. 1355–1364.
17. Novo, E. – DI BONZO L. V. et al.: Hepatic myofibroblasts: a heterogeneous population of multifunctional cells in liver fibrogenesis. *Int. J. Biochem. Cell Biol.*, 2009. 41. 2089–2093.
18. RUIZ-GONZÁLEZ, I. – SÁNCHEZ, M. A. et al.: Different influence of ovine estrus synchronization treatments on caruncular early angiogenesis. *Histol. Histopathol.*, 2013. 3. 373–383.
19. SOLCAN, C. – TIMOFTE, D. et al.: Ultrastructural lesions and immunohistochemical analysis of Bcl-2 protein expression in the kidney of chickens with experimental ochratoxicosis. *Acta Vet Hung.*, 2013. 61. 344–353.
20. Yu, W. – MA, S. et al.: Upregulation of GPR34 expression affects the progression and prognosis of human gastric adenocarcinoma by PI3K/PDK1/AKT pathway. *Histol. Histopathol.*, 2013. 12. 1629–1638.
21. <https://www.inkling.com/read/histology-michael-ross-and-wojciech-pawlina-6th/chapter-20/general-structure-of-the-kidney>

Közlésre érk.: 2014. dec. 15.